正常乳腺のスクリーニング

正常乳腺のスクリーニング① 50 歳代

皮膚と大胸筋が平行な状態を保ちながら、乳房全体を走査し、乳腺組織（白）の中に病変（黒～灰色）がないかどうか観察します。

走査の速さは自身が観察可能な範囲で良いでしょう。見落としがないよう、縦操作と横操作を少なくとも２回以上行うことをお勧めします。

マンモグラフィの情報がある場合は、病変が疑われる部分を特に注意深く観察しましょう。

正常乳腺のスクリーニング② 20 歳代 〈豹紋状乳腺〉

全体が豹紋状の乳腺内には低エコー域が多発しています。その中に「塊となった黒い部分＝病変」がないか、注意深く観察します。

正常乳腺のスクリーニング③ 60 歳代 〈脂肪性乳腺〉

脂肪化した乳腺は、脂肪組織（灰色）に少量の乳腺組織（白）が混在して見えます。脂肪とエコーレベルが近い（灰色）病変の見落としに注意が必要です。

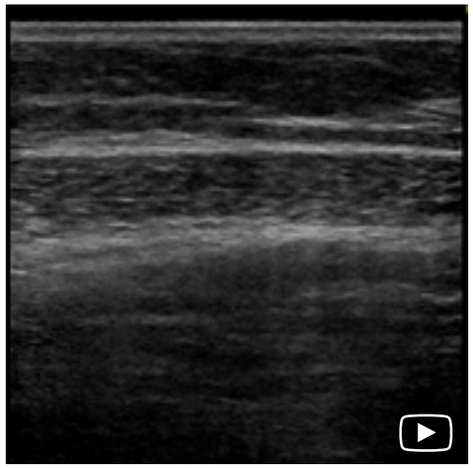

正常乳腺のスクリーニング④ どこが良くない?

乳腺の辺縁部で皮膚と大胸筋が平行ではなく、大胸筋が斜めに見えたり、端が浮いていたりします。この部分に病変があった場合には見落としの原因になります。走査中は乳房の丸みに沿って探触子の角度を調整し、常に皮膚(乳腺)と探触子が垂直となる状態を保ちましょう。

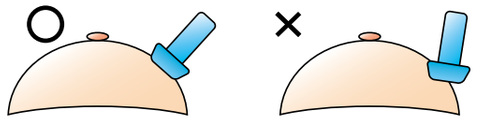

正常乳腺のスクリーニング⑤

後方エコーが減弱した低エコー域(クーパー靭帯の影)が頻発しています。このアーチファクトは、乳腺内の低エコー病変を探す際の妨げになります。

探触子で軽く乳房を圧迫しながら走査することによりアーチファクトが減少し、観察がしやすくなります。

B モード検査手技のポイント

- できるだけ探触子の下部を持つ。
- 探触子と皮膚(乳腺)の角度は垂直を保つ。乳腺の辺縁部では乳房の丸みに沿って、探触子の角度を調整する。
- 探触子で軽く乳房を圧迫しながら縦操作・横操作にて乳房全体を走査し、乳腺内の病変を探す。
- マンモグラフィの情報がある場合には、対象部位の観察を追加する。